

脑梗来临前有哪些“预警”？这几种颈动脉斑块很危险！

脑梗是中老年人最害怕得的疾病，常常夺走中老年人宝贵生命。脑动脉阻塞可使得脑部血液循环障碍，进而引起脑梗死，脑组织出现局限性缺血性坏死或软化。临床表现以猝然昏倒、不省人事、半身不遂、言语障碍、智力障碍为主要特征。

现在大家的生活水平提高了，都非常注重自己的身体健康了，每年都做体检，主要包括血的化验、胸部CT、甲状腺、乳腺彩超检查，但是颈动脉彩超体检还不太普及。今天就由北京儿童医院顺义妇儿医院超声医学知名专家勇强主任和大家谈谈颈动脉彩超检查。

勇强主任指出，颈动脉彩超检查除了看看您的内膜厚不厚，有没有斑块，颈动脉窄不窄，还特别要注意以下“四个”方面的颈动脉超声异常表现：

一、长着“狗尾巴”的颈动脉斑块

得脑血栓的人常常有“三高”，“三高”是指血压高、血糖高、血脂高、尿酸高、同型半胱氨酸高，而且做颈动脉超声检查常常发现有颈动脉斑块，但斑块如果没有造成颈动脉狭窄，您觉着它离脑血栓还远着哪，是不是就不把它当回事了。勇强主任借这个机会给大家讲个之前遇到的真实病例。在一次社区颈动脉筛查的时候，一位大叔做颈动脉检查时发现他有个长着“狗尾巴”的颈动脉斑块，询问时发现他有高血压、高血脂，吸烟25年，每天抽2包烟。医生告诉他这种长着“狗尾巴”的颈动脉斑块得脑梗的风险极

高，嘱咐他尽快住院做手术预防得脑梗。他却认为自己什么感觉也没有，一点都不当回事，没有听医生的建议。2个多月后的一天在打麻将的时候，突然晕在牌桌上，送到医院确诊为脑梗，尽管送医院及时，但脑梗死的面积较大，治疗后仍留下偏瘫、失语的严重后遗症。

“狗尾巴”掉了，脑梗发生了！

医生提醒：如果这个不太大的颈动脉斑块是那种长着“狗尾巴”的斑块，那可太容易得脑血栓了，而且结局常常是非常糟糕的。

一旦您有这种长着“狗尾巴”的颈动脉斑块，就赶紧找医生把它解决掉。

二、颈动脉“水母”斑块

颈动脉“水母”斑块，它就好比是奶黄包，奶黄包的馅是液体的，当包在奶黄馅表面的皮非常薄，在颈动脉血流反复冲刷、持续的血压高的挤压下，包着奶黄馅表面的皮非常容易被挤破，流出的奶黄馅堵住脑袋里的动脉，人就得了脑梗了。

颈动脉“水母”斑块

一旦您有这种颈动脉“水母”斑块，就应该赶紧看医生，因为即便您输液、吃药也很难治好，外科手术治疗效果非常好。

三、带“馅”的颈动脉斑块

有一种带“馅”的颈动脉斑块，颈动脉斑块内部的“馅”就是脂肪、坏死、出血这类东西，当您做颈动脉超声检查时发现您有这样带“馅”的颈动脉斑块，您觉着它比长尾巴的颈动脉斑块差远了，应该没什么危险，您要

是对这种不太大的带馅的颈动脉斑块放任自流的话，当血液中脂肪不断跑进斑块内部，当颈动脉斑块的馅长得足够大的时候，就会把颈动脉斑块顶破，一旦斑块发生破裂，颈动脉斑块内部的馅跑出来，这就像生活中大家都知道薄皮大馅的饺子容易破，油炸元宵的馅常常跑出来。说到这里大家一定就明白在这种情况下为什么会得脑血栓了。

颈动脉斑块“馅”长大了

颈动脉斑块被长大的“馅”顶破了

一旦您有这种带“馅”的颈动脉斑块，就应该赶紧看医生，根据您的血液化验检查结果，为您量身定制药物治疗方案。

四、长“血管树”的颈动脉斑块

颈动脉管壁上长出斑块后，斑块就会刺激颈动脉管壁里的毛细血管异常生长，就像一棵树的树杈疯长一样，从动脉管壁不断乱长，可以一直长到斑块的表面，这种毛细血管不是正常血管，管壁特别脆，所以特别容易破，颈动脉斑块内的“血管树”在斑块内部破裂形成血肿，血肿如果顶破了颈动脉斑块，就会让人得脑梗，而颈动脉斑块内的“血管树”还能长到斑块表面，一旦发生破裂就会形成血栓栓子而引起脑梗。

“血管树”破裂，血栓形成，脑梗发生了！

长“血管树”的颈动脉斑块

一旦您有了这种长“血管树”的颈动脉斑块，就应该赶紧看医生，根据您的血液化验检查结果，为您量身定制药物治疗方案。

那么，如何来预防颈动脉“脑梗”？

勇强主任提示，以下“四种”方法帮您远离预防脑梗！

1.控制好情绪

气急攻心就会诱发心梗等各种疾病，情绪波动大容易令心脏泵出过多的血，血液太多而快速压入血管中，很容易使血管破裂，诱发斑块破裂，从而发生脑出血、脑梗等严重疾病。

2.远离香烟和酒精

香烟内有240多种化学物质，除了会使人容易肺癌，其实对心脑血管的损害也非常厉害的，得脑血栓的人有吸烟嗜好的人非常多。酗酒也会升高血压，而且会令大脑神经过于兴奋，血管收缩加快，最终诱发脑梗。无论处于哪个年龄段都要不吸烟少喝酒，这样才能够保证身体健康。

3.控制好体重

过度肥胖会在体内囤积大量脂肪，大大增加患“三高”的风险，而诱发多种疾病，加重器官运行负担和压力，造成血液流通不畅，导致脑梗发生。大家可以通过“少吃多动”而避免过度肥胖。

4.合理饮食

多吃带颜色的水果、蔬菜，比如葡萄、紫甘蓝、茄子一定帮您远离脑血栓。

温馨提示：如果不幸患上脑梗的患者也不要绝望，及时就医，配合医生的治疗，扼制其进一步的发展，珍惜自己的生命健康，比什么都重要。

加速衰老的5大生活习惯，你中了几个？



“天天喝奶茶，甜蜜心情佳？”

一些朋友，尤其是年轻的朋友，经常喝奶茶。建议优先选择鲜奶制作的奶茶，而一些用奶精（植脂末）冲泡的产品，可能会含有反式脂肪酸。购买时，应注意看清标签说明，选择不含反式脂肪酸的食品。

反式脂肪酸可对人体产生广泛危害，包

括升高血脂，诱发血管硬化，增加心脏病、脑血管疾病的发病风险，大量摄入反式脂肪还会导致认知功能过早衰退和记忆力减退。

奶茶的另外一个特点是含糖量往往偏高，摄取过多的添加糖还可会破坏人体的胶原蛋白，使得皮肤的弹性变差，促使人衰老。如果要喝，尽量选择低糖的产品。

“抽油烟机随手关，节约好习惯？”

一些朋友炒完菜随手会把抽油烟机关掉，但是，这种看似节约的行为，却会为健康带来隐患。

厨房油烟含有醛、酮、酸等有害物质，长期接触，轻则出现食欲不振、头晕恶心，严重的甚至还会头痛、胸闷、耳鸣，并伴有体重增长。

不仅如此，油烟附在皮肤上，会影响皮肤的正常呼吸，久而久之，皮肤会变得松弛无弹性、粗糙。

想要减少厨房油烟带来的危害，应注意保证厨房通风良好，选购合适的抽油烟机，炒完菜后还要让抽油烟机再运行3-5分钟。还应注意改善烹饪方式，少油炸，多采用焯、煮、清炖等不产生油烟的烹饪方法。

“饭吃到饱再下桌，才不负好生活？”

有些朋友吃饭时容易暴饮暴食，总是吃到十分饱，甚至“十二分饱”才停下来。

但是，短时间内进食大量食物，超过胃肠功能的负荷，不仅容易诱发胃肠道疾病，还会使体内的热量过剩，引起肥胖，并可加速衰老进程。

建议吃饭时细嚼慢咽，用餐盘将食物分好，每餐七分饱，这样不仅利于消化吸收，还有利于控制总量。

“每天不喝酒，人生路白走？”

酒精是一种纯热量物质，每克酒精可提供大约7千卡的热量，远远超过主食的产热量。这也是为什么长期饮酒易导致摄入热量过剩而产生肥胖的缘故。

酒精还是肝细胞的最大敌人，酗酒的人肝脏解毒功能减弱，更容易衰老。还有研究发现，长期饮酒会对大脑造成伤害，甚至加速大脑衰老。

最安全的饮酒剂量是0，为健康着想，有饮酒习惯的人应努力逐步戒酒。

如不得已饮酒，一定要限量，不同种类的酒建议的量是：啤酒1听（350毫升左右）；红酒150毫升；白酒25~50毫升，每次喝酒选其中一种，不要超过其建议限量。

“水果来代餐，瘦身好容颜？”

很多人为了减肥美容会超量吃水果，长期这样吃，容易出现必需脂肪酸和脂溶性维生素缺乏，严重者会患上疙疙瘩瘩的蟾皮病。

因为无论哪种水果，都含有糖分，超大量吃水果时，就会给人体带来相当多的糖分。而水果里的果糖如果摄入过多，也会催人老。

所以，水果虽好，也不可超量，对于一般人，每天可吃200至350克新鲜水果，果汁不能代替水果。

在恶性肿瘤中，肺癌的发病率最高，什么样的人有高风险？

一位朋友在查CT的时候，发现了4毫米大小的肺结节，不过没有症状。医生建议他继续观察，但他放心不下，问华子应该怎么办？华子说，可以听医生的建议，暂时不必治疗，只要继续观察就好，发现异常再治疗也来得及。因为4毫米大的肺结节危险性不大。

不过需要定期复查，因为肺癌是全世界发病率最高的恶性肿瘤，在我国也是发病率最高的癌症，要注意预防。

一、大多数肺癌确诊时就是晚期

在恶性肿瘤的发病率中，肺癌排名为世界第一。有人问过华子，为什么很多人的肺癌一旦确诊，就是晚期？华子说，这是大多数肺癌患者在出现咳嗽、咳血或是胸痛的症状时，才会去医院检查，而这些症状往往在肺癌的中晚期才会出现。

如果肺癌可以早期发现，通过手术治愈率可以达到80%~90%，但晚期肺癌可能会失去手术机会，治疗效果会大打折扣，5年生存率仅在20%左右。所以预防肺癌，高风险人群一定要重视早期筛查。

二、肺癌高风险人群的特征

肺癌的高风险人群，指的是超过40岁的人，并且同时具有下列一项以上的危险因素者。

危险因素包括：

1、重度吸烟：每天吸烟的支数，与吸烟的年限相乘，会得到一个吸烟指数，如果这个数值大于400，则为重度吸烟。比如说，每天吸烟30支，烟龄15年，那么吸烟指数就是450。吸烟指数大于400的人，即使戒烟，但戒烟没满15年，仍然算作肺癌高风险人群。

2、危险化合物暴露史：在工作或是环境中，长期接触石棉、铍、铀、氡等有毒物质。

3、肺部疾病史：曾经患有肺结核、弥漫性肺纤维化或是慢性阻塞性肺疾病(COPD)等。

4、肿瘤相关疾病：已经患有其他部位的恶性肿瘤，或是直系亲属有肺癌病史。

5、被动吸烟或是油烟：与吸烟者密切接触，被动吸入二手烟超过20年的时间；长期在通风差的地方烹饪，接触厨房油烟，或是使用农村灶台超过20年的时间。

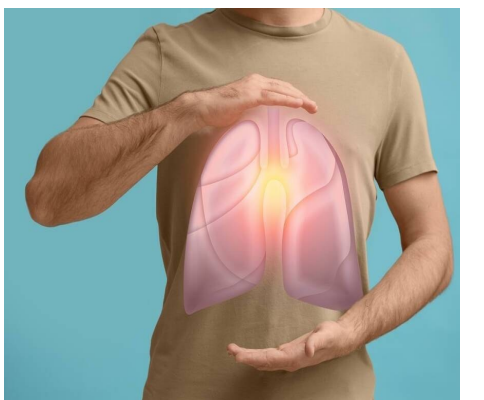
三、肺癌早期筛查要注意什么

国际上常用筛查肺癌的方法是进行低剂量螺旋CT检查，只需承受正常CT七分之一的辐射剂量，就可以得到清晰的肺部影像。早期肺癌的表现是肺结节，CT检查准确率较高。但大多数的肺结节不是肺癌，尤其是小于8毫米，没有血管穿行的非实性结节安全性较高。

所以在发现肺结节之后，如果危险性不大，可以暂时不做处理。每6个月至1年复查一次，对肺结节进行观察。如果出现变化，再进行治疗。

需要注意的是，通过抽血化验肺癌相关肿瘤标志物的方法，灵敏度并不高，不适用于肺癌的早期筛查，只能作为一种辅助检查手段。如果发现肺癌相关肿瘤标志物超标，或是进行性的升高，需要结合CT等影像学进行诊断。

取出病变组织样本，进行病理检查是肺癌诊断的金标准。但取组织样本进行穿刺时，对身体有创伤，有可能引起气胸、血胸甚至癌症转移等并发症。所以在影像学检查



中，如果已经表现出典型的肺癌特征，可以选择直接手术，在术中取出样本进行病理检查。

手术、放疗、化疗、靶向药物，都是治疗肺癌的有效武器，但治疗的关键是早期发现。有肺癌高风险的人，应当注意进行早期筛查。每年体检时做一次低剂量螺旋CT，就可以很好地对肺癌进行筛查了。